

Podstawowe patologie powiek – część II

Nużyca powiek



Foto: archiwum Autora



Foto: archiwum Autora



Foto: archiwum Autora

Dr med. MAŁGORZATA SEREDYKA-BURDUK¹, mgr WALDEMAR BŁOCH¹, mgr PAWEŁ STĘPNIIEWSKI²

¹Klinika Okulistyki i Optometrii Katedra Chorób Oczu Collegium Medicum w Bydgoszczy Uniwersytetu Mikołaja Kopernika w Toruniu

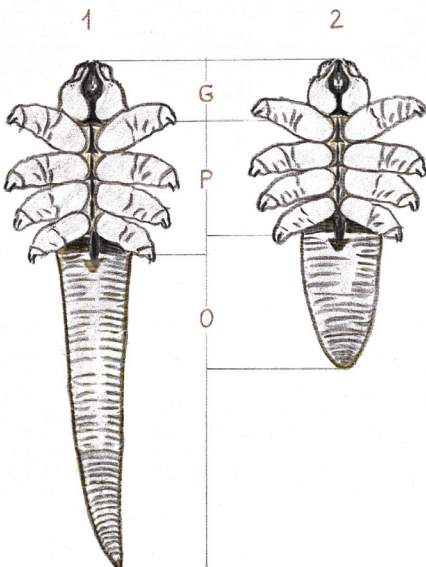
²Klinika Okulistyczna Oftalmika im. Prof. J. Kałużnego w Bydgoszczy

Wstęp

Zapalenia powiek występują bardzo często i są przyczyną podrażnienia oczu i dużego dyskomfortu pacjenta. Niekiedy przyczyna stanu zapalnego nie jest do końca jasna, a nasilenie objawów subiektywnych nie zawsze koreluje ze stanem przedmiotowym. Stwarza to nie tylko duże problemy diagnostyczne, ale także lecznicze. Zwyczajowo zapalenia powiek dzieli się na przednie, które rozwijają się w obrębie przedniej części powieki obejmującej rzęsy, i tylne, które dotyczą tylnej części powieki wraz z gruczołami Meiboma. W niniejszym opracowaniu zostanie omówiona szczególna postać zapalenia brzegów powiek występująca podczas zakażenia nużeńcem [1,2].

Budowa i cykl rozwojowy nużeńców

Nużeńce należą do klasy pajęczaków (łac. *Arachnida*) rzędu roztoczy (łac. *Acarī*), rodziny nużeńcowatych (łac. *Demodicidae*). Wyróżnia się ponad 120 gatunków tych roztoczy, natomiast u człowieka występują jedynie *Demodex folliculorum* i *Demodex brevis*. Nużeńce są komensalami, czyli współżyją ze swoim gospodarzem, nie przynosząc mu szkody, jednak w pewnych warunkach stają się pasożytami dla swojego żywiciela. Wywołują one wówczas chorobę zwaną nużycą, inaczej – demodekozą. Zasiadlenie gruczołów nużeńcami jest związane z wiekiem i zależy od ogólnego



Ryc. 1. Schemat budowy osobników dorosłych, 1 – *Demodex folliculorum*, 2 – *Demodex brevis* (G – gnathosoma, P – podosoma, O – opisthosoma) – opracowanie własne na podstawie [1,3,5]

niego stanu zdrowia żywiciela. U dzieci nużeńce stwierdza się bardzo rzadko, natomiast wraz z wiekiem obserwuje się liniowy wzrost odsetka zakażeń. Po 80 roku życia nużeńce występują niemal u wszystkich, jednak objawy nużycy pojawiają się zwykle u osób z obniżoną odpornością i obciążonych schorzeniami ogólnymi [1,3,4].

Ciało *Demodex folliculorum* jest wydłużone, dorosłe osobniki osiągają długość około 0,3–0,4 mm. *Demodex brevis* ma kształt wrzeciona, jest krótszy – jego długość wynosi 0,2–0,3 mm. *Demodex folliculorum* zasiedla mieszki włosowe rzęs, zwykle w skupiskach po kilka osobników, *Demodex brevis* zaś występuje pojedynczo w gruczołach łojowych skóry i gruczołach Meiboma [5]. Ciało dorosłego nużeńca obydwu gatunków składa się z trzech części. Najmniejsza przednia część to gnathosoma, która zawiera aparat gębowy zaopatrzonego w szczękoczułki, dzięki którym możliwe jest przecinanie komórek gospodarza. Kolejna część to podosoma z czterema parami odnóży, umożliwiającymi rozprzestrzenianie się. Tylna, najdłuższa część z charakterystycznym prążkowaniem to opisthosoma [1,5].

Cykl życiowy nużeńców trwa od 14 do 23 dni i zachodzi na jednym żywicielu. Rozpoczyna się on w chwili, gdy zapłodniona samica, w głębi mieszki włosowego lub gruczołu, składa około 20 jaj. Z jaj po około 60 godzinach wykluwają się larwy zaopatrzone w trzy pary odnóży. Po kolejnych 40 godzinach larwy przekształcają się w proniomy z czterema parami odnóży, te po 72 godzinach w nimfy, a po następnych 60 godzinach – w osobniki dorosłe, które w sprzyjających warunkach żyją do 21 dni [1,6]. Rostocza w każdym ze stadiów rozwojowych unikają światła słonecznego. Charakteryzuje je zjawisko negatywnej fototaksji, oznaczające największą aktywność i skłonność do migracji w porze nocnej. Co ciekawe, większą mobilnością charakteryzują się samce, które stanowią 75% populacji osobników dorosłych. Nużeńce bytując w mieszkach włosowych i gruczołach łojowych uszkadzają komórki nabłonka, prowadzą do przerostu i nadmiernego rogowacenia nabłonka, co w efekcie blokuje ujścia gruczołów i przyczynia się do rozwoju stanu zapalnego. W patogenezie demodekozy duże znaczenie ma także transmisja bakterii przez nużeńce. Zaobserwowano bowiem, iż na ich powierzchni bytują gronkowce i paciorkowce, a w ich przewodzie pokarmowym – przetrwalnikowa laseczka Gram-ujemna *Bacillus oleronius*. Obecność bakterii dodatkowo nasila odpowiedź immunologiczną gospodarza i stan zapalny [3,5].

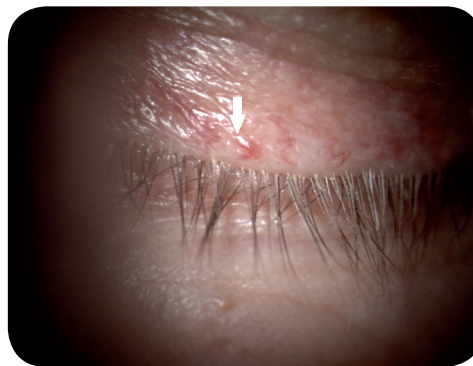Objawy nużycy

Do zakażenia nużeńcem dochodzi najczęściej podczas bezpośredniego kontaktu z osobą chorą, ale także za pośrednictwem wspólnie używanych przyborów toaletowych, kosmetyków czy ręczników. Duże znaczenie podczas transmisji zakażenia ma kontakt z okularami lamp szczelinowych i mikroskopów operacyjnych. Jest to droga zakażenia istotna dla specjalistów ochrony wzroku. Obecność nużeńców u większości ludzi nie wywołuje żadnych objawów klinicznych, nie są oni nawet świadomi zakażenia. Objawowe zakażenia są częściej obserwowane u osób z niedoborami immunologicznymi, schorzeniami autoimmunologicznymi, cukrzycą, łojotokowym zapaleniem skóry, chorobami nowotworowymi oraz u chorych poddawanych terapii immunosupresyjnej. Do czynników ryzyka rozwoju demodekozy zalicza się także stres, palenie tytoniu, nadmierne spożycie alkoholu i ekspozycję na słońce [1,3,5,7].

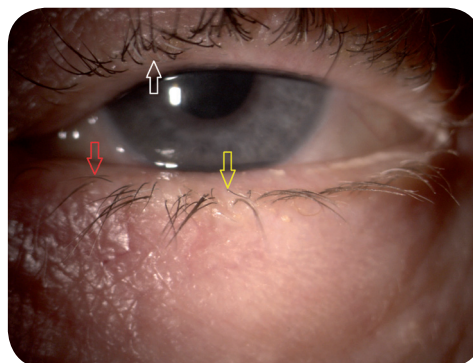
Objawy demodekozy wynikają z:

- zaczopowania ujść gruczołów powiekowych przez uszkodzony nabłonek, keratynę, ciała żywych i martwych nużeńców,
- reakcji immunologicznej na antygeny nużeńca i produkty przemiany materii,
- zakażenia wywołanego przez bakterie transmitowane na powierzchni i w przewodzie pokarmowym nużeńców [7].

Pacjenci z nużycą uskarżają się na świąd i pieczenie powiek, zaczerwienienie oczu, uczucie ciała obcego i łzawienie. Niekiedy symptomom tym towarzyszy światłowstręt i obniżenie ostrości wzroku. Objawy subiektywne nasilają się w nocy i nad ranem – w czasie największej aktywności roztoczy. Dysfunkcja gruczołów łojowych wynikająca z zasiedlenia gruczołów Meiboma przez nużeńce oraz odżywianie się przez roztocze ich wydzieliną, obniża jakość filmu łzowego i nasila jego parowanie z powierzchni oka. W efekcie prowadzi to do rozwoju zespołu suchego



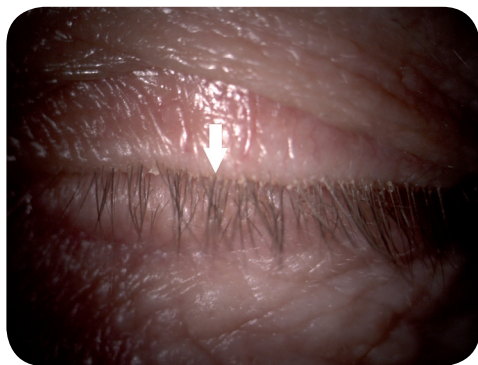Ryc. 2. Poszerzona sieć naczyń skóry w sąsiedztwie brzegu powieki (strzałka)



Ryc. 3. Nieprawidłowości rzęs (żółta strzałka – osłabienie, czerwona strzałka – zmiana kierunku wzrostu, biała strzałka – siwienie)

oka, którego objawy są najbardziej nasilone w godzinach porannych [3,5,8].

Podczas oceny w lampie szczelinowej stwierdza się zaczerwienienie i obrzęk brzegu powiek, poszerzenie naczyń skóry w sąsiedztwie brzegu oraz charakterystyczne zmiany dotyczące rzęs, takie jak: osłabienie, odbarwienie, nieprawidłowy kierunek wzrostu i wypadanie rzęs. Objawem patognomonicznym demodekozy powiek jest obecność keratynowo-tłuszczowych mankietów u podstawy rzęs, zwanych łupieżem cylindrycznym (ang. *cylindrical dandruff*, CD). Tworzą go złączane komórki, żywe i martwe nużeńce, ich jaja i ostonki oraz wydzielina z gruczołów i produkty przemiany ma-



Ryc. 4. Łupież cylindryczny u podstawy rzęs (strzałka)

w mieszkach włosowych i gruczołach łojowych powiek może przyczynić się do nietolerancji soczewek kontaktowych, nawet wtedy, gdy pacjent nie skarży się na dolegliwości typowe dla demodekozy ocznej. Tłumaczy się to zwiększeniem stężenia białek we łzach oraz nasilonym tworzeniem osadów białkowo-lipidowych na powierzchni soczewki. To z kolei przyczynia się do nadmiernego parowania przedsoczewkowego filmu łzowego, co wywołuje dyskomfort i zniechęca użytkownika do korzystania z soczewek [3].

Diagnostyka

Diagnostyka nużycy zwykle nie jest trudna. Podejrzenie schorzenia nasuwają objawy subiektywne zgłaszane przez pacjenta oraz charakterystyczny obraz w lampie szczelinowej. By potwierdzić rozpoznanie, należy pobrać od pacjenta kilka rzęs, wykonać preparat bezpośredni i ocenić go pod mikroskopem. Podczas badania poszukuje się nie tylko dorosłych roztoczy, ale także ich form rozwojowych – jaj, larw, nimf. Niezmiernie istotne jest, by do badania pobrać nieprawidłowe rzęsy – słabe, z zaburzonym kierunkiem wzrostu lub z charakterystycznym łupieżem cylindrycznym u podstawy. Zwiększa to prawdopodobieństwo potwierdzenia wstępnego rozpoznania. W przypadku, gdy podczas oceny rzęs pod mikroskopem nie wykrywa się nużeńców, a objawy kliniczne sugerują nużycę należy spróbować zwiększyć jakość obrazu próbek pod mikroskopem używając alkoholu etylowego lub fluoresceinę, albo poszerzyć diagnostykę o metody biologii molekularnej, w tym – łańcuchową reakcję polimerazy (ang. *polymerase chain reaction*, PCR), które pozwolą wykryć materiał genetyczny pasożyta [1,5,6].

Leczenie

Do chwili obecnej na całym świecie nie udało się opracować jednolitych standardów leczenia nużycy. Wynika to zarówno z braku skutecznych i bezpiecznych dla gospodarza preparatów, jak i z cyklu rozwojowego pasożyta, co wiąże się z długotrwałą i uciążliwą dla chorego terapią. Celem leczenia nie jest całkowite wyeliminowanie (eradykacja) nużeńca, ale ograniczenie jego liczebności, co zwykle prowadzi do zmniejszenia nasilenia przykrych dla pacjenta objawów i przywraca prawidłowy stan powierzchni oka [1,5].

Podstawę leczenia demodekozy stanowi systematyczna i długotrwała higiena brzegów powiek. Polega ona na stosowaniu ciepłych kompresów na powiekę, masażu brzegów powiek oraz ich mechanicznym oczyszczeniu. Dzięki tym zabiegom uzyskuje się upłynnienie zalegającej w gruczołach wydzieliny oraz jej usunięcie wraz z nagromadzonym na rzęsach materiałem. Podczas oczyszczania powiek poruszane są rzęsy, co pobudza nużeńce do migracji na powierzchnię i ułatwia ich eliminację. Aktualnie na rynku dostępnych jest wiele gotowych preparatów przeznaczonych do higieny brzegów powiek u chorych z nużycą, w postaci płynów, żeli lub chusteczek, które zawierają w swoim składzie alantoinę, kwas hialuronowy, wyciągi z szalwii hiszpańskiej i aloesu. Nie powodują one podrażnienia oczu i mają działanie łagodzące. Korzystnie na stan powierzchni

oka wpływa także równoczesne podawanie preparatów nawilżających bez konserwantów. Pacjenci prowadzący zabiegi higieniczne powiek powinni zostać poinformowani, iż należy to robić przewlekłe i co najmniej dwa razy dziennie. Niestosowanie się do tych zaleceń będzie z jednej strony przyczyną braku poprawy stanu miejscowego, z drugiej zaś – przyczyni się do ponownego zakażenia nużeńcem migrującym z innych miejsc ciała lub z otoczenia chorego [1,5,7,8].

Nużeńce wykazują oporność na większość powszechnie używanych środków antyseptycznych, natomiast związki, które mają działanie biobójcze, nie mogą być stosowane w leczeniu z uwagi na ich toksyczność. Największą skuteczność w terapii nużycy mają preparaty zawierające w swoim składzie 5–50% olejku z drzewa herbacianego (ang. *tea tree oil*, TTO) lub izolowany z niego terpinen-4-ol (T40). Istnieją różne schematy leczenia TTO, w zależności od nasilenia objawów. W przypadku chorych z ciężkimi objawami stosuje się wysokie stężenie (50%) TTO. Zabiegi wykonywane są raz w tygodniu w gabinecie lekarskim i polegają na naniesieniu olejku na powiekę, a następnie jej mechanicznym oczyszczeniu. Czynności te wykonuje się podczas jednej wizyty trzykrotnie w odstępach pięciominutowych. W przypadku demodekozy o łagodniejszym przebiegu zaleca się pacjentowi stosowanie dwa razy dziennie gotowych preparatów zawierających 5% TTO. Długość terapii TTO trzeba określić indywidualnie, jednak nie powinna ona trwać krócej niż dwa cykle rozwojowe pasożyta [1,5].

W ciężkich przypadkach lub u chorych, którzy nie przestrzegają zaleceń dotyczących higieny brzegów powiek i systematycznego stosowania preparatów z TTO zaleca się miejscową terapię iwermektyną. W sytuacji, gdy nużycę towarzyszy infekcja bakteryjna pacjentowi dodatkowo przyjmują miejscowo antybiotyki (tj. tetracyklina, erytromycyna, metronidazol), niekiedy w połączeniu ze steroidem [1,7].

Podczas terapii demodekozy powiek należy pamiętać, że duży odsetek chorych ma również zajęta infekcją skórę twarzy. W związku z tym bardzo istotne jest równoczesne leczenie zmian skórnych, co zapobiegnie tzw. reinfekcji powiek. Podstawę tej terapii, podobnie jak w przypadku powiek stanowią systematyczne zabiegi higieniczne oraz wykorzystanie preparatów zawierających TTO. Ważnym zaleceniem w tym przypadku jest systematyczne przeprowadzanie zabiegów złuszczących skórę twarzy oraz unikanie stosowania tłustych kremów i maści [3,5,7].

Podsumowanie

Przewlekłe zapalenie brzegów powiek w przebiegu nużycy znacząco obniża jakość życia pacjentów. Obecność okresów remisji i zaostrzeń oraz konieczność stałej i regularnej higieny brzegów powiek wywołuje u wielu chorych frustrację i staje się źródłem depresji. Wielu takich pacjentów trafia do naszych gabinetów i oczekuje od nas natychmiastowej pomocy, której nie jesteśmy w stanie udzielić z uwagi na oporność nużeńców na większość leków antyseptycznych oraz potrzebę długotrwałej terapii. Wydaje się więc, iż w tej sytuacji największe znaczenie będzie miała edukacja chorych i odpowiedni instruktaż dotyczący właściwej higieny brzegów powiek.

Foto: archiwum Autorów

Piśmiennictwo

1. *Infekcyjne choroby narządu wzroku*. Redakcja naukowa A. Kubicka-Trzaska i B. Romanowska-Dixon PZWL Wydawnictwo Lekarskie, Warszawa 2024
2. J.J. Kański, B. Bowling. *Okulistyka kliniczna*. Elsevier Urban & Partner, Wrocław 2013
3. M. Sosnowski. Demodex folliculorum i Demodex brevis jako czynniki wywołujące nużycę oczną. *Magazyn Lekarzy Okulistów* 2015; 9: 271–278
4. A.M. Cheng, A. Galor, R. Banoub, S.K. Gupta. The impact of ocular demodicosis on the eyes. *Eye*. 2023; 37: 3061–3062
5. E. Maciąg. Przewlekłe zapalenie brzegów powiek wywołane przez Demodex Folliculorum. Od czego zależy skuteczność leczenia? *Okulistyka po Dyplomie* 2022; luty: 32–37
6. D. Skonieczna, P. Stawianowski, R. Wesotowski, K. Szewczyk-Golec. Roztocze z rodzaju Demodex – charakterystyka, chorobotwórczość, diagnostyka. *Diagn Lab* 2018; 54: 37–44
7. J. Wasyluk, M. Krajewska, K. Czarzasta. Demodekoza oczna – współczesny problem kliniczny. *Ophthalmology* 2018; 1: 21–25
8. A.M. Cheng, J. Hwang, H. Dermer, A. Galor. Prevalence of ocular demodicosis in an older population and its association with symptoms and signs of dry eye. *Cornea* 2021; 40: 995–1001