

Achromatopsja – zakodowane widzenie szarości

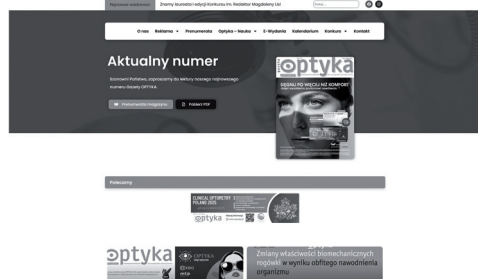Mgr inż. JUSTYNA CHYLEWSKA
Optometrystka (NO18338)
tyflospecjalistka, Politechnika Wrocławska
Członek Polskiego Towarzystwa Optometrii i Optyki
Ambasador Gazety OPTYKA

Foto: archiwum Autorki



Widzenie uwarunkowane genetycznie

Achromatopsja, czyli całkowita ślepota barw może wynikać zarówno z nieprawidłowości w budowie siatkówki, jak i uszkodzenia kory mózgowej. W pierwszym przypadku zwana również monochromatyzmem pręcików, jest uważana za jedną z najrzadziej spotykanych wrodzonych dystrofii siatkówki, wynikającą z genetycznie uwarunkowanej dysfunkcji czopków. Dziedziczona w sposób autosomalny recesywny dotyka 1 osobę na 30 000 urodzeń na całym świecie, czyli 0,0033% populacji. W momencie poczęcia każde rodzeństwo osoby dotkniętej chorobą ma 25% szans na zachorowanie, 50% szans na bezobjawowe nosicielstwo oraz 25% szans na brak choroby i brak nosicielstwa [1]. Pierwszymi objawami achromatopsji, zauważanymi przez rodziców i pediatrów, są rozwijające się w pierwszych tygodniach życia mimowolne ruchy waha-



Fot. 1. Symulacja widzenia strony internetowej Gazety OPTYKA przez osoby z achromatopsją

dłowe gałek ocznych (oczopląs) oraz brak lub znacznie osłabione reakcje wzrokowe. Z czasem zauważa się silny światłowstręt i niezdolność rozróżniania kolorów (fot. 1). Przyczyną tych zaburzeń jest brak funkcjonalnych czopków w warstwie fotoreceptorów siatkówki. Innymi symptomami mogą być również mroczki centralne lub ekscentryczna fiksacja. Typowy obraz kliniczny obejmuje także znaczne obniżenie ostrości wzroku. Pacjenci z achromatopsją często mają nadwzroczność, która wymaga korekcji. Wraz z wiekiem oczopląs i światłowstręt mogą ulec złagodzeniu, natomiast ostrość wzroku nie ulega zmianie. Osoby z achromatopsją cierpią również na hemeralopię, czyli znaczne niedowidzenie w ciągu dnia, zwłaszcza w świetle słonecznym, co wynika z uszkodzenia czopków. Postrzegają świat w rozmytych odcieniach szarości.

Wyróżnia się dwa rodzaje achromatopsji:

- całkowitą – całkowity brak funkcji wszystkich trzech rodzajów czopków (niebieskie, zielone, czerwone), ostrość wzroku wynosi około 20/200 lub mniej przy najlepszej korekcji,
- niepełną – może występować częściowa funkcja jednego lub więcej rodzajów czopków, ostrość wzroku do 20/80 przy najlepszej korekcji, objawy podobne do całkowitej achromatopsji, lecz na ogół mniej nasilone.

Całkowita ślepota barw spowodowana jest mutacją sześciu genów: CNGA3, CNGB3, GNAT2, PDE6H, PDE6C, które odgrywają kluczową rolę w kaskadzie fototransdukcji, oraz ATF6, który reguluje odpowiedź na

niezłożone białko. Biorąc pod uwagę różnorodność mutacji genetycznych i złożony wzorec utraty czopków siatkówki, zmienność fenotypowa nie jest zaskakująca. Niektóre osoby z niepełną achromatopsją mają wygląd fenotypowy podobny do młodych pacjentów z wczesną dystrofią czopków [2].

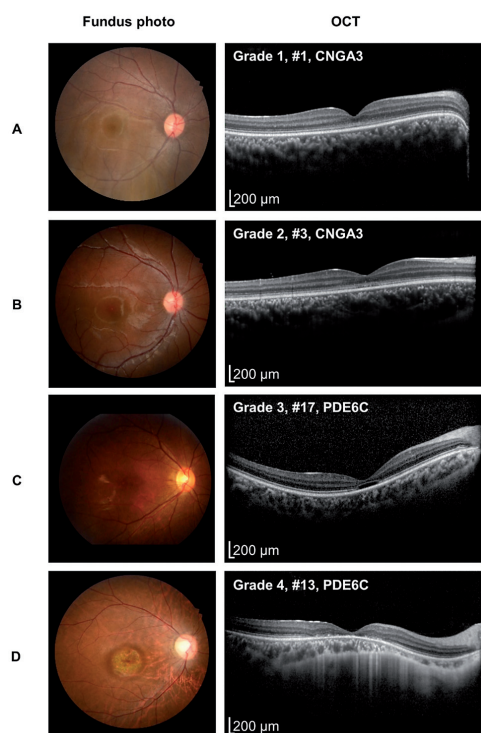
Wyjątkowo wysoką częstością występowania achromatopsji charakteryzuje się wyspa Pingelap w Mikronezji, co zostało spopularyzowane przez książkę Olivera Sacksa *Wyspa daltonistów i wyspa sagowców*. Po tajfunie pod koniec XVIII wieku, który drastycznie zmniejszył populację, częstość występowania achromatopsji wzrosła do prawie 10% z powodu efektu założyciela i wysokiej homozygotyczności mutacji w genie CNGA3. CNGB3 to najczęściej występujący gen achromatopsji powiązany z Europą i USA, natomiast CNGA3 to gen przeważnie powiązany z Bliskim Wschodem i Chinami.

Achromatopsja mózgowa, która jest formą nabytej ślepoty barw, najczęściej wynika z obustronnego uszkodzenia obszaru brzusznej drogi wzrokowej (V4) kory potyliczno-skroniowej, która odpowiada za przetwarzanie kolorów. Przeważnie pochodzi z urazu fizycznego, krwotoku lub wzrostu tkanki nowotworowej. W odróżnieniu od wrodzonej achromatopsji osoby z nabytą nie doświadczają takich objawów jak światłowstręt czy oczopląs. Pacjenci często nie zauważają utraty widzenia barw i opisują świat jedynie jako „mdły”. Większość opisuje postrzeganie świata w „odcieniach szarości”. Ta obserwacja wskazuje na kluczową różnicę między achromatopsją mózgową a wrodzoną, ponieważ osoby urodzone z achromatopsją nigdy nie doświadczyły koloru ani szarości.

W artykule skupiono się na przypadku achromatopsji związanej z dystrofią siatkówki.

Diagnostyka

Rozpoznanie kliniczne achromatopsji opiera się na szczegółowym wywiadzie klinicznym i rodzinnym oraz na wynikach badań obejmujących ocenę oczopląsu, pomiar ostrości wzroku, analizę widzenia barwnego i badanie dna oka przy użyciu różnorodnej aparatury okulistycznej. W przypadkach podejrzenia całkowitej ślepoty barw diagnostykę poszerza się o elektroretinografię (ERG), która stanowi podstawowe narzędzie diagnostyczne, gdyż ujawnia brak lub znaczne ograniczenie aktywności czopków przy prawidłowej reakcji pręcików. Elektroretinografia pełnego pola (*full-field ERG*) często nie wykazuje zmian patologicznych, co wynika z ograniczonej liczby fotoreceptorów w dołku środkowym w stosunku do całej siatkówki. Dokładniejszą ocenę funkcji plamki zapewnia wieloogniskowa elektroretinografia (*multifocal ERG*, mfERG), która eliminuje wpływ siatkówki pozaplamkowej i umożliwia ocenę topograficznego rozkładu biopotencjałów siatkówki, pozwalając na szczegółową lokalizację zaburzeń czynności bioelektrycznej w obrębie plamki,



Fot. 2. Przykładowe obrazy OCT osób z achromatopsją: **A** ciągła strefa elipsoidalna, **B** przerwanie strefy elipsoidalnej, **C** obecność strefy hiporefleksyjnej, **D** zanik zewnętrznej siatkówki i nabłonka barwnikowego siatkówki [6]

z achromatopsją zazwyczaj wykazują trzy cechy: utratę warstwy fotoreceptorów w obszarze dołeczka oraz przerwanie strefy elipsoidalnej, hipoplazję dołka środkowego i ścięczenie plamki (fot. 2). Wykazano, że średnia gru-

obszaru okołoplamkowego oraz środkowego obwodu siatkówki. Należy jednak zauważyć, że czułość badania mfERG może być niewystarczająca do jednoznacznego rozróżnienia między postacią całkowitą a niepełną achromatopsji, ponieważ u części pacjentów z klinicznie całkowitą achromatopsją obserwuje się resztkowe odpowiedzi ERG.

Koherencyjna tomografia optyczna (OCT) może stanowić cenne narzędzie diagnostyczne oraz dostarczyć informacji na temat struktury dysfunkcyjnych komórek czopkowych. Pacjenci

bość dołka środkowego i warstwy jądrazastej zewnętrznej w dołku środkowym u pacjentów z achromatopsją jest znacznie niższa niż u osób bez niej. Samo wykonanie OCT bez dodatkowych badań może być niewystarczające, gdyż często obserwowany w obrębie dołka środkowego hiporefleksyjny „optyczny ubytek”, odpowiadający utracie zewnętrznych segmentów fotoreceptorów nie jest zmianą swoistą dla achromatopsji. Może występować również w innych dystrofiach siatkówki, takich jak choroba Stargardta, utajona dystrofia plamki (*occult macular dystrophy*) czy dystrofie czopków. Czopki mogą być niefunkcjonalne już od urodzenia, lecz nadal fizycznie obecne. Postępująca z czasem degradacja tych komórek może prowadzić do zmian strukturalnych, które niekoniecznie wiążą się z dalszym pogorszeniem ich funkcji. Należy również zauważyć, że obserwowane w OCT etapy zmian nie muszą występować sekwencyjnie u wszystkich pacjentów – mogą one odzwierciedlać końcowe stadia różnego stopnia dysfunkcji czopków.

W diagnostyce achromatopsji wykorzystuje się także stosunkowo nową, nieinwazyjną metodę obrazowania – autofluorescencję dna oka (FAF), która umożliwia ocenę stanu nabłonka barwnikowego siatkówki na podstawie analizy światła fluorescencyjnego emitowanego przez zmienione patologicznie obszary dna oka. Obrazowanie autofluorescencyjne umożliwia topograficzną wizualizację zmian patologicznych i ujawnia cechy, które nie są w inny sposób dostrzegane. U pacjentów z achromatopsją zaobserwowano centralną hipofluorescencję w obrębie dołeczka, otoczoną strefą hiperfluorescencji. Owalny kształt zmian w płaszczyźnie poziomej sugeruje pierwotne zaburzenie funkcji czopków, związane ze wzmożoną rotacją ich zewnętrznych segmentów.

Podczas badania dna oka jego obraz najczęściej nie wykazuje istotnych odchyleń, a ewentualne zmiany są subtelne. Mogą wówczas obejmować zwężenie naczyń krwionośnych, ogniska plamistości nabłonka barwnikowego siatkówki lub zaburzenia odruchu dołkowego. ▶

Badanie pola widzenia często ujawnia względny mroczek centralny, który jednak może być trudny do interpretacji z powodu niestabilnej fiksacji. Czasami w wieku dorosłym może wystąpić zwężenie naczyń krwionośnych i patologiczne zmiany pigmentacyjne plamki [1,3].

Mimo iż pacjenci z achromatopsją wykazują zaburzenia we wszystkich trzech osiach widzenia barwnego, odpowiadających trzem klasom czopków: protan lub czopków wrażliwych na długie fale (czerwona), osi deutan lub czopków wrażliwych na średnie fale (zielona) oraz osi tritan lub czopków wrażliwych na krótkie fale (niebieska), testy widzenia barw mogą być niewiarygodne, gdyż często osoby te rozróżniają kolory na podstawie różnic w jasności lub wyuczonych skojarzeń między obiektem a barwą. Badania wykazały następujące wyniki otrzymane na podstawie testów:


- Farnswortha-Munsella obejmujący 100 odcieni – nie stwierdza się żadnej konkretnej osi pomyłki barw,
- Panel D-15 wersji nasyczonej, jak i odbarwionej – oś achromatyczna (na której składowe próbki kolorów są ułożone zgodnie z ich postrzeganą przez pręciki jasnością) jest charakterystyczna dla całkowitej achromatopsji,
- anomaloskop Rayleigha – najważniejszy test diagnostyczny opierający się na rozróżnianiu barw czerwonej i zielonej za pomocą porównania. Chociaż osoba z całkowitą achromatopsją zawsze może w pełni dopasować barwę widmową żółtej barwy podstawowej do dowolnej mieszaniny widmowej czerwonej i zielonej barwy podstawowej, to dopasowanie jasności jest możliwe tylko w przypadku mieszanin zdominowanych przez barwę czerwoną.

Badanie okulistyczne u dzieci powinno być wykonywane co 6–12 miesięcy, a u dorosłych co 2–3 lata [3].


Możliwości wsparcia i poprawy jakości życia

Obecnie nie ma lekarstwa na achromatopsję. Przeprowadzane są liczne badania nad terapią genową. Jest to temat wielu debat, które dotyczą naturalnego przebiegu achromatopsji. Część badań wykazuje, że achromatopsja to choroba postępująca, co sugeruje, że terapię genową należy stosować w młodszym wieku. Istnieją również takie, które dowodzą, że jest to schorzenie przeważnie stacjonarne, co wskazuje, że okno czasowe na terapię genową może być dłuższe [1].

Mimo iż jeszcze nie ma sposobu wyleczenia achromatopsji, istnieje wiele rozwiązań w postaci optycznych i elektronicznych pomocy dla osób słabowidzących, które mogą złagodzić niektóre objawy. Do najbardziej uciążliwych zalicza się światłowstręt, który można zredukować za pomocą soczewek kontaktowych z odcieniem czerwonym (fot. 3), okularów przeciwsłonecznych, w tym również z boczną ochroną oraz przyciemnionych okularów z czerwonym filtrem krawędziowym (transmisja > 550 nm) (fot. 4, 5), które, jak wykazano, również poprawiają ostrość widzenia. Szczególnie soczewki kontaktowe z odcieniem czerwo-



Fot. 3. Soczewki kontaktowe z filtrem czerwonym [5]



Fot. 4. A – 15-letnia dziewczynka z achromatopsją, która nie wykazuje kontaktu wzrokowego źródła [1], B – Ta sama dziewczynka w okularach z filtrem krawędziowym, źródło [1]



Fot. 5. Okulary z filtrem krawędziowym i boczną ochroną (źródło: somnilight.com)

szarych filtrów krawędziowych, gdyż czerwony był postrzegany jako zbyt ciemny. Można to wytłumaczyć blokowaniem przez czerwony filtr większości długości fal światła poniżej 600 nm, co może prowadzić do mniejszego wybielenia fotoreceptorów pręcikowych z maksimum absorpcji około 498 nm, ale jednocześnie pogarsza widzenie zdominowane przez pręciki. Filtr czerwony nie wpłynął jednak istotnie statystycznie na pogorszenie najlepszej skorygowanej ostrości wzroku. Na podstawie tych doświadczeń warto mieć na uwadze to, iż pomoce optyczne muszą być wypróbowane i dopasowane indywidualnie dla najlepszej korzyści pacjenta. Zaleca się, aby osoby ze światłowstrętem, a w szczególności z achromatopsją, otrzymywały, podczas poszukiwania preferowanego filtra, do wyboru szeroki zakres filtrów (fot. 6)



Fot. 6. Filtry krawędziowe Multilens – 585 nm

nym przyniosły ulgę achromatom, ponieważ są bardziej dyskretne niż ciemne okulary z czerwonym filtrem. Badania wykazują, że osoby z achromatopsją mogą preferować w pomieszczeniach wybór

ostrości wzroku [4]. i mogły wyrazić subiektywną opinię na temat swoich wrażeń z filtrami, zamiast opierać się na wyniku ostrości wzroku [4].

Pomoce dydaktyczne dla osób słabowidzących, takie jak lupy o dużej mocy i urządzenia elektroniczne, mogą być przydatne w czytaniu. Dzieciom z achromatopsją należy zapewnić priorytetowe miejsca w klasie, aby mogły w pełni korzystać z tych pomocy (np. siedzenie z przodu – w pierwszej ławce, aby uniknąć wpływu oślepiającego światła na widzenie – z dala od okien). Wielu uczniów może używać okularów dwuogniskowych, powiększalników, lup cyfrowych i/lub okularów do czytania o większych mocach.

Warto zwracać uwagę na przekazywanie informacji nie tylko za pomocą koloru jako jedynej metody do przekazywania treści i rozróżniania elementów, lecz także w innej postaci, np. poprzez położenie czy inną fakturę. Jest to jedna z zasad projektowania uniwersalnego, które charakteryzuje się zapewnieniem dostępności w tym przypadku dla osób z brakiem widzenia barw. W przypadku dzieci w wieku wczesnoszkolnym prace często opierane są na kolorach. Przykładem mogą być zadania związane ze skreśleniem czy policzeniem figur o określonych kolorach. Uczeń nie jest stanie wykonać tego ćwiczenia. Ponadto kolorowanie obrazków i malowanie mogą być bardzo trudne. W edukacji osób z achromatopsją kluczowe jest wyeliminowanie uczenia się przy wykorzystywaniu barw [5].

Przykładem zastosowania projektowania uniwersalnego jest sygnalizacja świetlna, którą osoby z achromatopsją uczą się rozpoznawać na podstawie jej położenia. Dodatkowo, dodanie w okularach czerwonego filtra pozwala na sprawdzenie światła i zweryfikowanie koloru. Jeśli sygnalizacja świetlna jest zielona, światło zniknie w czerwonym filtrze. Jeśli jest czerwona, światło będzie lepiej widoczne. Pozwala to na prawidłowe rozróżnienie z większej odległości, co bywa już trudniejsze. Najnowsze trendy stosowania jednej lampy z diodą LED zmieniającą kolor lub montażu lamp poziomo mogą utrudniać pracę niektórym osobom z achromatopsją, które polegają jedynie na położeniu lampy. Wykorzystanie bioptyki jest możliwe, jedynie, gdy najpierw będzie odpowiednio kontrolowane światło, czyli wyeliminowane mrużenie oczu i mruganie w świetle słonecznym oraz ustabilizowana ostrość wzroku i pole widzenia. Pacjent z zezem będzie miał mniejsze

możliwości funkcjonalne. Podczas jazdy w świetle słonecznym wymagane jest połączenie soczewek kontaktowych z filtrem i filtrów przeciwsłonecznych, a także stosowanie dodatkowych filtrów w okularach bioptrycznych.



Fot. 7. Okulary bioptryczne [5]

W Stanach Zjednoczonych prawo jazdy jest przyznawane ok. 80% osób z achromatopsją. Muszą być one silnie zmotywowane, aby przezwyciężyć wpływ osłabiającego olśnienia i braku widzenia kolorów podczas prowadzenia pojazdu. Jednym ze specjalnych rozwiązań optycznych dla kierowców z achromatopsją jest bioptyka (nazywana również teleskopem bioptrycznym), czyli okulary z parą soczewek poprawiających widzenie (fot. 7). Powiększają one od dwóch do sześciu razy i są stosowane w celu poprawy widzenia do dali u osób z poważnym upośledzeniem wzroku, zwłaszcza u osób z albinizmem. Mogą być połączeniem okularów zakładanych na głowę (zwanym „nośnikiem”) i lornetki lub być zaprojektowane tak, aby można je było przymocować do istniejących okularów. Niektórzy używają monokularów, które mają małe teleskopy zamontowane na, w lub za ich zwykłymi soczewkami, dzięki czemu mogą patrzeć przez zwykły obiektyw lub teleskop. Nowsze konstrukcje wykorzystują mniejsze, lekkie mini teleskopy powiększające do sześciu razy, które można osadzić w szkłe okularowym i poprawić wygląd estetyczny. Miniaturowe okulary teleskopowe są stosowane w leczeniu oczopląsu. Pacjenci „bioptryczni” patrzą tylko przez soczewkę nośną w około 95% przypadków. W celu uzyskania powiększenia, pacjent szybko zerka przez część binokularową, aby zobaczyć szczegóły, takie jak znaki drogowe, sygnalizacja świetlna i odległe obiekty. W przypadku takich okularów pomocne jest dodanie filtra w pasku pod okularem bioptrycznym lub zabarwienie górnej części soczewek na ciemnoczerwono. Osoby z achromatopsją zazwyczaj odpowiednio reagują na światła hamowania w samochodzie jadącym bezpośrednio przed nimi, ale w korku ulicznym mogą nie być tak dobre w wykrywaniu światła hamowania w kilku samochodach z przodu. Dzieje się tak, ponieważ widzą światła hamowania jako zmianę jasności szarości, a nie jako jaskrawą czerwień, która jest widoczna dla większości osób z prawidłowym widzeniem kolorów. W praktyce osoby z achromatopsją zachowują większy odstęp między swoim samochodem a samochodem jadącym przed nimi.

Określenie czy osoba z achromatopsją korzystająca z okularów bioptrycznych może uzyskać uprawnienia do kierowania pojazdami, wymaga podejścia interdyscyplinarnego. W proces ten zaangażowani są specjaliści z zakresu okulistyki, optometrii, medycyny a także instruktorzy nauki jazdy i orientacji. Celem jest przeprowadzenie kompleksowej oceny, która pozwoli wykluczyć osoby stanowiące potencjalne zagrożenie na drodze oraz wskazać tych kandydatów, którzy mogą bezpiecznie prowadzić pojazdy [5].

Eyeborg – interpretacja koloru przez dźwięk

Rozwiązaniem znajdującym się na pograniczu technologii, biologii i etyki humanizmu jest urządzenie zwane *eyeborg* (fot. 8). Jego celem jest umożliwienie odbioru kolorów za pomocą fal dźwiękowych. Przybiera formę anteny zamontowanej na głowie, która rejestruje kolory znajdujące się przed użytkownikiem i w czasie rzeczywistym



Fot. 8. *Eyeborg* (źródło: alchetron.com/Eyeborg)

stym przekształca je w dźwięki przekazywane poprzez przewodnictwo kostne. Każdy kolor ma odpowiadającą mu częstotliwość. Dźwięki przypisane kolorom są obiektywne i wynikają bezpośrednio z częstotliwości fal świetlnych.

Pierwszy *eyeborg* został stworzony w Anglii w 2003 roku przez Adama Montandona we współpracy z artystą Neilem Harbisonem, który ma achromatopsję. Jest on również twórcą

dwóch sonochromatycznych skal umożliwiających zamianę kolorów na dźwięki. Pierwsza z nich – sonochromatyczna skala muzyczna (2003 r.) – opiera się na podziale muzycznym i łączy 360 barw z odpowiadającymi im tonami w jednej oktawie, dzięki czemu kolory można „słyszeć” jak nuty. Przykładowo kolor czerwony posiada niski dźwięk, a niebieski wyższy. Dodatkowo różne nasycenia kolorów (jasność, intensywność) odpowiadają różnym poziomom głośności. Druga – czysta skala sonochromatyczna (2005 r.) – wykorzystuje bezpośrednie przekształcenie częstotliwości światła w częstotliwości dźwięku. Nie opiera się na ludzkim odczuciu muzyki, lecz na fizycznych właściwościach światła, dzięki czemu pozwala „słyszeć” także kolory niewidoczne dla ludzkiego oka, takie jak podczerwień i ultrafiolet.

Wynalazek, zatytułowany *Bridging the Island of the Colourblind Project*, zdobył brytyjską nagrodę w kategorii innowacyjność podczas konkursu Submerge w 2004 roku. W 2007 roku słoweński programista Peter Kese udoskonalił *eyeborga*, zwiększając liczbę rozpoznawanych odcieni kolorów do 360 oraz dodając możliwość rozróżniania nasycenia barw poprzez zmiany poziomu głośności. Należy podkreślić, że projekt umożliwił rozszerzenie ludzkich zmysłów – stworzenie nowego sposobu percepcji i stał się przede wszystkim pionierskim przedsięwzięciem technologiczno-artystycznym, a nie powszechnym rozwiązaniem medycznym dla osób z całkowitą ślepotą barw. Jednocześnie rodzi to pytanie o granice wykorzystania technologii w poszerzaniu ludzkiej percepcji – o to, gdzie kończy się pomoc medyczna, a zaczyna się ingerencja w samą naturę człowieka. Ważne jest to, by rozwój technologii zawsze służył osobie ludzkiej, a nie ją zastępował.

Piśmiennictwo

1. S. Kohl, H. Jäggle, B. Wissinger i in. *Achromatopsia* 24 czerwca 2004 [Aktualizacja: 20 września 2018]. W: Adam MP, Feldman J, Mirzaa GM i in., red. *GeneReviews*® [Internet]. Seattle (WA): University of Washington, Seattle; 1993–2025. <https://www.ncbi.nlm.nih.gov/books/NBK1418/> [dostęp: listopad 2025]
2. C. Chan, B. Seitz, B. Käsmann-Kellner. Morphological and Functional Aspects and Quality of Life in Patients with Achromatopsia. *Journal of Personalized Medicine* 2023; 13(7): 1106 <https://doi.org/10.3390/jpm13071106>
3. I. Pascual-Camps, H. Barranco-Gonzalez, J. Aviñó-Martínez, E. Silva, M. Harto-Castaño. Diagnosis and Treatment Options for Achromatopsia: A Review of the Literature. *J Pediatr Ophthalmol Strabismus* 2018; Mar 1; 55(2): 85–92. doi: 10.3928/01913913-20171117-01. Epub 2017 Dec 19. PMID: 29257187.
4. A.M.K. Gundestrup, J.J. Torner, H. Nilsen, Gundestrup, Svend, Kessel. Vision-related quality of life, photoaversion, and optical rehabilitation in achromatopsia. *Optometry and Vision Science* 2024; 101(6): 336–341. DOI: 10.1097/OPX.0000000000002143
5. K.L. Windsor, R.L. Windsor. *Understanding Achromatopsia* <http://www.biopicdrivingusa.com/achromatopsia/>
6. Y.J. Choi, K. Joo, H.T. Lim, S.S. Kim, J. Han, S.J. Woo. Clinical and Genetic Features of Korean Patients with Achromatopsia. *Genes* 2023; 14(2):519. <https://doi.org/10.3390/genes14020519>